

Prävalenz des Lipödems bei berufstätigen Frauen in Deutschland (Lipödem-3-Studie)

M. Marshall¹; C. Schwahn-Schreiber²

¹Tegernsee/Planegg; ²Venenzentrum Elbe-Weser, Otterndorf

Schlüsselwörter

Lipödem/Lipohyperplasie, Prävalenz/Epidemiologie, Gewicht/Körpermassenzahl (Body-Mass-Index), Sonomorphologie, Sonometrie, Subkutisdicke

Zusammenfassung

Hintergrund: Nach eigener Recherche fehlen standardisiert erhobene Daten zur Prävalenz des Lipödems (in Mitteleuropa). Deshalb untersuchten wir zu dieser Fragestellung 62 Frauen anamnestisch, klinisch und (duplex-)sonografisch. Dabei bemühten wir uns, einen „Inanspruchnahme-Bias“ strikt zu vermeiden und eine ausgewogene soziale Zusammensetzung des Kollektivs zu erreichen.

Ergebnisse: In einer Vorstudie an 2 x 100 Frauen hatten wir eine Prävalenz erkennbarer Lipödeme von 7–8% gefunden. Werden alle Ausprägungen eines Beinlipödems berücksichtigt, hatten 39% der Frauen ein Lipödem beziehungsweise eine Lipohyperplasie. Wird nur der mäßig bis deutlich ausgeprägte Befund im Sinne der deutlich verstrichenen Fesseltaile mit entsprechendem sonografischen Befund bewertet, sind 9,7% von einem Lipödem be-

troffen; ausschließlich der Reithosentyp fand sich bei 4,8% unserer Probandinnen. Bezüglich Alter, Körperlänge und Menarchealter bestanden keine relevanten Unterschiede zwischen den Gruppen. Die Frauen mit Lipödem waren schwerer als die ohne und zeigten eine entsprechend höhere Körpermassenzahl (Body-Mass-Index, BMI). Die Dicke von Subkutis + Kutis supramalleolär-medial betrug bei den Frauen ohne Lipödem rund $11 \pm 2,8$ mm; bei den Frauen mit Lipödem lag der durchschnittliche Wert mit rund 16 mm z.T. jenseits der doppelten Standardabweichung des Wertes der Frauen ohne Lipödem. Die Kutisdicke lag in beiden Gruppen im Mittel deutlich unter 2 mm. Die sonografische Beurteilung und Vermessung von Subkutis und Kutis eignet sich offensichtlich gut zur Diagnosesicherung und Schweregradbeurteilung eines Lipödems – auch im Rahmen epidemiologischer Studien.

Keywords

Lipoedema/lipohyperplasia, prevalence/epidemiology, weight/body-mass index, sono-

morphology, sono-measurements, thickness of subcutis

Summary

Background: As we did not find any reliable data concerning the prevalence of lipoedema (in Middle Europe), we started an anamnestic, clinical and (duplex-)sonographic investigation in 62 professional women. We were endeavoured to avoid a bias of assertion and to get a socially correct composition of the collective. **Results:** Including all stages of lipoedema, also the mild ones (lipohyperplasia), 39% of women were concerned. Regarding only the moderate to distinct findings of markedly filled in ankles, 9.7% were concerned. Only the breeches-type was found in 4.8%. There were no relevant differences in age, length and age of menarche in women without and with lipoedema. Women with lipoedema were heavier than those without and they had accordingly a higher body-mass index. The thickness of subcutis + cutis 8 cm above the medial malleolus was 11 ± 2.8 mm in women without lipoedema and about 16 mm in those with lipoedema (beyond the double standard deviation). The thickness of the cutis lied on average distinctly under 2 mm in both groups. Sonography seems to be a safe tool in the judgment of the subcutis – also in epidemiological studies.

Korrespondenzadresse

Prof. Dr. med. Dr. med. habil. Markward Marshall
Michael-Dengg-Weg 6, 83684 Tegernsee
Tel. +49-8022/10130
E-Mail: prof.markward.marshall@t-online.de

Prevalence of lipoedema in professional women in Germany. (Lipoedema-3-study).

Phlebologie 2011; 40: 127–134

Received: August 2, 2010

Accepted: March 23, 2011

Während zum Lymphödem durchaus – allerdings eher vage – neuere epidemiologische Daten vorliegen (7, 8, 13), konnten wir keine gesicherten epidemiologischen Daten zum Lipödem finden (siehe auch 17: „Bezüglich der Epidemiologie existieren

keine gesicherten Daten“; „Geschätzt werden 3,5 Millionen Patientinnen, die an einer angeborenen Fettverteilungsstörung der Beine und Arme leiden“ (3) – Anmerkung: dies entspräche einer Gesamt-Prävalenz von ca. 8,5%). Wenn auch milde Aus-

prägungen im Sinne einer Lipohyperplasie berücksichtigt werden, ist das Krankheitsbild Lipohyperplasie/Lipödem zumindest in einer angiologisch-phlebologischen Spezialpraxis nicht selten (in unseren Praxen etwa 13% der weiblichen Patienten)

(14). Es erschien uns daher wichtig, systematische Untersuchungen zur Häufigkeit des Lipödems einzuleiten (Lipödem-3-Studie).

Nach der Leitlinie der Deutschen Gesellschaft für Phlebologie (17) wird ein Lipödem definiert als „eine chronische und meist progrediente Erkrankung bei Frauen, die durch eine Fettverteilungsstörung gekennzeichnet ist. Diese entsteht aufgrund einer umschriebenen, symmetrischen Unterhautfettgewebsvermehrung überwiegend der unteren, in 30 % der oberen Extremitäten. Zusätzlich besteht die Neigung zu orthostatischen Ödemen sowie eine Hämatomneigung nach geringem Trauma und eine deutliche Berührungsempfindlichkeit. Im fortgeschrittenen Stadium kann sich zusätzlich ein lymphostatisches Ödem ausbilden (Lipo-Lymphödem).“

Das Manifestationsalter des Lipödems liegt vorzugsweise am Ende der Pubertät, doch kann die Krankheit auch deutlich später auffällig werden, z.B. nach einer Schwangerschaft oder in der Menopause. Es wird eine familiäre Disposition be-

schrieben. In etwa 50 % der Fälle geht die Erkrankung mit deutlichem Übergewicht einher. In einer eigenen Studie (Lipödem-2-Studie) waren 22 % der Patientinnen normal-, 28 % übergewichtig, und 50 % waren adipös oder stark adipös (11). Häufig fallen Genua valga auf. Wichtiges Symptom zur Abgrenzung der Lipohyperplasie und der dicken Beine bei Adipositas vom Lipödem ist die Schmerzhaftigkeit des Lipödems (Spontan- und Berührungsschmerz) und eine Hämatomneigung im betroffenen Bereich.

Wir würden unter Berücksichtigung sonografischer Kriterien das Lipödem folgendermaßen definieren:

Es handelt sich um eine dysproportionierte Verteilungsstörung eines somomorphologisch veränderten und verbreiterten subkutanen Fettgewebes symmetrisch zu den Extremitäten mit schlanken Füßen (und Händen) fast ausschließlich bei Frauen mit Manifestation nach der Pubertät. Besonders typisch und u.E. pathognomonisch ist die verstrichene Fesseltaile bis zum „Fettkragen“ bei schlankem Fuß (►Abb. 1–3).

Es wäre wünschenswert, Stadien im Verlauf der Lipödem-Krankheit festzulegen, wobei entsprechende Einteilungen in Stadien nach Hautveränderungen (17) oder in Schweregrade nach der topografischen Ausdehnung (14) uns eingeschränkt überzeugend (3) oder praktikabel erscheinen. Eine Einteilung in ein frühes Stadium und ein spätes Stadium erscheint auf jeden Fall sinnvoll:

- Frühes Stadium: Initial besteht ein hyperdynamischer Lymphtransport (offenbar aus dem Fettgewebe bei erhöhter Kapillarpermeabilität, 16). Es liegt ein „schmerzloses Lipödem“ vor, besser Extremitäten-Lipohyperplasie (noch ohne Ödem) genannt (1). Ob das Fortschreiten zum späten Stadium zwangsläufig erfolgt, wissen wir nicht.
- Spätes Stadium: Meist nach dem 50. Lebensjahr, mitunter auch früher, kommt es zu einer verminderten Lymphtransport-Kapazität (über eine dynamische zu einer mechanischen Insuffizienz infolge geschädigter Lymphbahnen (Sicherheitsventilinsuffizienz), 5, 16) und zu vermehrter kutaner Gefäßfragilität mit Hämatomneigung. Es entwickelt sich das schmerzhaft Lipödem mit deutlich verminderter Kompressibilität der Subkutis bei der Sono-Elastografie (2, 10). Es kann zum allmählichen Übergang zum Lipo-Lymphödem kommen.

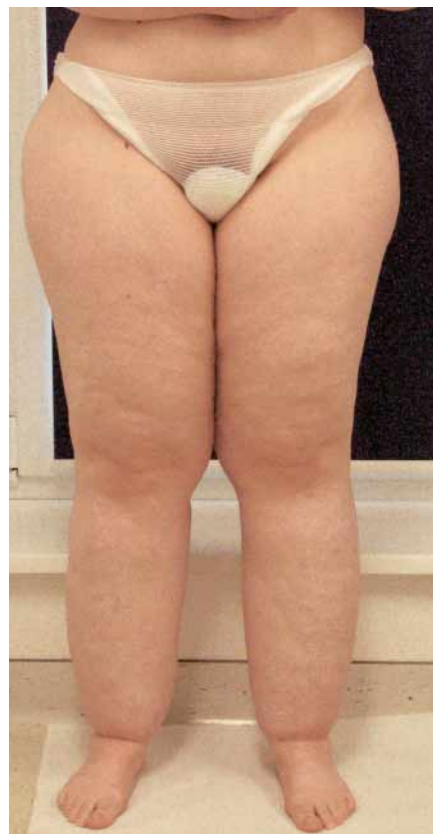
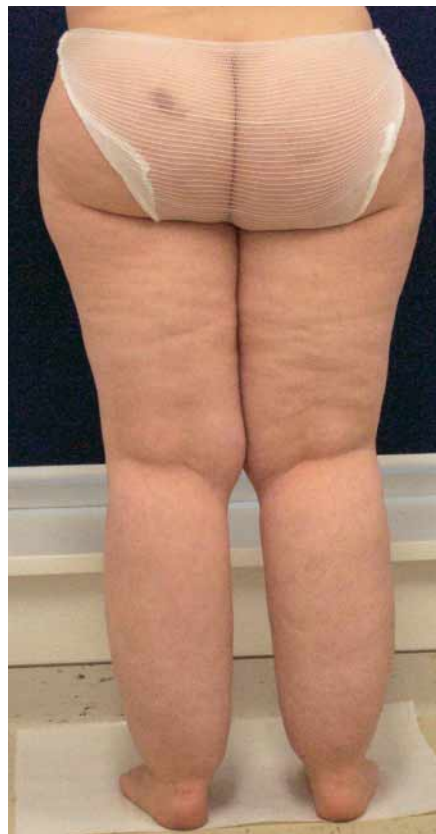
Abb. 1 Patientin mit deutlichem Lipödem der Beine an Unter- und Oberschenkeln.

Das Lipödem ist demnach im weiteren Sinne ein lymphologisches Krankheitsbild. Zur Unterscheidung von Lipödem und Lipohyperplasie/Lipohypertrophie siehe auch die Leitlinie der DGP (17).

Adipositas verstärkt den klinischen (dysästhetischen) Befund des Lipödems, sie ist aber nicht ursächlich; es handelt sich um einen verschlimmernden Faktor („aggravating factor“). Wir fanden eine Korrelation zwischen Subkutisdicke (als Maß der Lipödem-Ausprägung) und Übergewicht bei Patientinnen mit Lipödem (11). Es gibt aber durchaus das „Lipödem der hüftschlanken Frau“ (►Abb. 3), das sich nicht weghungern lässt.

Sonomorphologische und sonometrische Kriterien zur verbesserten Diagnostik des Lipödems

In einer ersten Studie hatten wir sonomorphologische und sonometrische Kriterien zur zuverlässigeren Diagnostik des Lipödems und zur Abgrenzung gegenüber dem Lymph- und Phlebödems erarbeitet (9) (► Tab. 1).

Bei der Lipohyperplasie und dem Lipödem wurde eine homogene Verbreiterung der Subkutis (auf meist weit über 12 mm am distalen Unterschenkel medial; normal bis etwa 12 mm) mit vermehrter Echogenität („Schneegestöber“) festgestellt, dazu eine betonte Darstellung von echoreichen Septen bei Fehlen von echolosen Spalten. Normalerweise ist das subkutane Fettgewebe mäßig echoarm (9). Die homogene Verbreiterung der Subkutis und das Fehlen freier Flüssigkeit im Gewebe beim Lipödem entspricht Befunden von CT und NMR (4, 6).

Beim Lipödem (mit Druckschmerz und Hämatomneigung) fanden wir nicht den typischen sonomorphologischen Befund des Lymphödems (und des Lympho-Lipödems) mit deutlichen echolosen Spaltbildungen infolge der erweiterten prälymphatischen Spalten und initialen Lymphwege (12). Mit hochauflösender Sonografie (11–12 MHz) sahen wir aber beim Lipödem zahlreiche feinste, echolose Punkte in der Subkutis, wobei es sich um ein feindisperses Ödem des Lipödems handeln könnte.

Nach unseren ergänzenden Untersuchungen mit der Sonoelastografie ist beim Lipödem mit Schmerzen die Subkutis kaum kompressibel (um ca. 10 %, offenbar durch erhöhten Gewebeturgor). Fehlt der Spontanschmerz, zeigt die Subkutis eine Kompressibilität um ca. 40 %; offenbar typisch für das Stadium der Lipohyperplasie (10). Nach den Ergebnissen der Lipödem-2-Studie gilt diese Aussage allerdings nicht für Patientinnen mit deutlicher Adipositas, sie ist daher insgesamt unsicher (11).

Für die vorliegende epidemiologische Lipödem-3-Studie verwendeten wir nachfolgende klinischen und sonografischen

Kriterien zur Diagnostik bzw. zum Ausschluss eines Lipödems

Klinik

Verstrichene Fesseltaile medial, normaler Fuß, Symmetrie, Stemmer-Zeichen negativ = klassischer Befund; Oberschenkel-Typ ist zu beachten (ebenso Arm-Befall – im Rahmen dieser Studie wurde aber das Hauptaugenmerk auf das Beinlipödem gerichtet). Typische Symptome: Berührung-, Druckempfindlichkeit; Neigung zu Hämatomen (in den fortgeschrittenen Stadien).

Sonografie des Lipödems

Kutisdicke <2,3 mm; Kutis + Subkutis-Dicke >12 mm; Subkutis gleichmäßig mäßig bis deutlich vermehrt echogen.

Abgrenzung zum Lymphödem (und teilweise zum Lipo-Lymphödem)

Stemmer-Zeichen +, Vorfußbombierung (oder am Handrücken).

Duplex-Sonografie des Lymphödems

Echolose Spalten und Kanäle in der Subkutis (Längsausrichtung im Fesselbereich); Verbreiterung (und Auflockerung) der Kutis (>2,4 mm) (nicht obligat beim Lipo-Lymphödem).

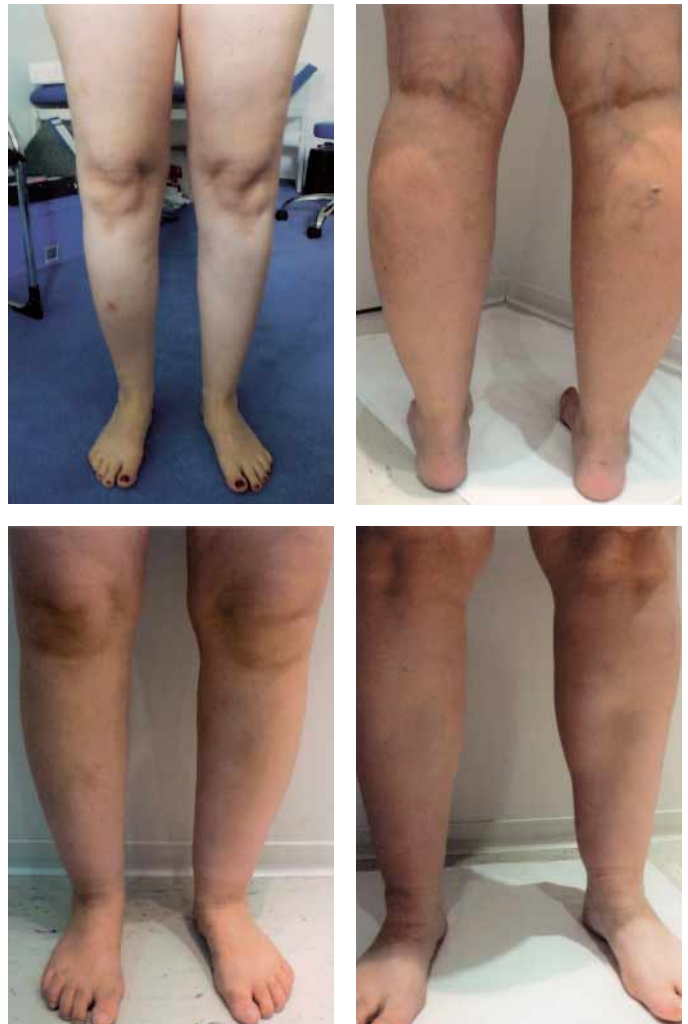

Abb. 2 Patientinnen mit unterschenkelbetontem Lipödem.




Abb. 3
Das „Lipödem der hüftschlanken Frau“, klinische Befunde und ein sonomorphologischer Befund.

Schweregrad-Einteilung des Lipödems nach eigenen sonometrischen Kriterien

Dicke der Subkutis einschließlich der Kutis (6–8 cm über dem Malleolus medialis gemessen, als bewährter Referenzpunkt auch bei proximal betontem Lipödem):

- 12–15 mm = geringgradiges Lipödem bzw. Lipohyperplasie
- 15–20 mm = mäßiggradiges Lipödem
- >20 mm = deutliches Lipödem
- (>30 mm = ausgeprägtes Lipödem).

Die Kutisdicke bei Gesunden beträgt bis 2,1 mm.

Untersuchungspersonen und Methodik

Vorstudie

Um die zu erwartende Prävalenz abschätzen zu können, fanden wir in zwei Beobachtungsstudien an je 100 erwachsenen Frauen in einer Fußgängerzone und einem Schwimmbad mittels Strichlisten eine Prävalenz erkennbarer Lipödeme von 7–8 %.

Aktuelle Studie

Die Erhebungen wurden in zwei Krankenhäusern, einem Amtsgericht, zwei Arztpraxen und einer Zahnarztpraxis in Nord- und Süddeutschland durchgeführt. Um einen Verteilungs-Bias im Sinne einer gezielten Inanspruchnahme unserer Untersuchung zu vermeiden, wurden in den größeren Institutionen Gruppen gebildet, die nach Möglichkeit komplett untersucht wurden; bei den drei Praxen wurde das gesamte weibliche Personal in die Studie aufgenommen. So konnte auch sichergestellt werden, dass Frauen weitgehend ausgewogen aus allen wichtigen sozialen Schichten berücksichtigt wurden (von der Führungskraft bis zur Reinigungsfrau).

Alle Teilnehmerinnen wurden ausschließlich von den Autoren der Studie informiert, befragt und untersucht. Sie erhielten vorab eine schriftliche Aufklärung zur Zielsetzung der Studie; ein bis wenige Tage später wurde ein standardisierter Anamnesefragebogen (►Anhang 1) ausgefüllt, Körperlänge und Gewicht gemessen und die körperliche Inspektion vorgenommen. Ergaben sich entsprechende, auch marginale Hinweise auf ein Lipödem, wur-

de immer eine standardisierte hochauflösende Farb-Duplexsonografie mit Vermessung von Kutis und Subkutisdicke gemäß den Vorgaben aus der Lipödem-2-Studie (11) durchgeführt. Auch 32 der 38 Frauen ohne Lipödem wurden nach diesen Kriterien untersucht. Auf diese Weise konnten bislang 62 Frauen rekrutiert werden (davon 38 ohne jeglichen Anhalt für ein Lipödem).

Für die duplexsonografischen Untersuchungen standen 2 GE Logiq Book XP-Geräte zur Verfügung; die verwendete Sendefrequenz betrug 11–12 MHz.

Ergebnisse

In ►Tabelle 2 sind die wichtigsten Daten zusammengestellt. Die Gesamtgruppe umfasste 62 Frauen mit einem mittleren Alter von $43,8 \pm 12,4$ Jahren, einer Körperlänge von $166,6 \pm 6,3$ cm und einem Gewicht von $69,2 \pm 8,9$ kg (Körpermassenzahl $25,2 \pm 3,69$ kg/m² (Body-Mass-Index oder Quetelet-Index)). Das mittlere Menarche-Alter lag bei $13,4 \pm 1,5$ Jahren.

Von den Frauen mit Lipödem zeigten fünf nur einen geringen Befund (etwas ver-

Tab. 1 Stellenwert der hochauflösenden (Duplex-)Sonografie bei der differenzialdiagnostischen Abklärung des Lymph-, Lip- und Phlebödems am Bein.

	Lymphödem	Lipödem	Phlebödem
Klinik	<ul style="list-style-type: none"> Stemmer-Zeichen Bombierung des Fußrückens schmerzlose, säulenförmige Unterschenkelschwellung 	<ul style="list-style-type: none"> weibliches Geschlecht Symmetrie typischerweise Verdickung des Unterschenkels mit Aussparung des Fußes Adipositas verschlimmernd Schmerz je nach Stadium 	<ul style="list-style-type: none"> Zeichen der Phlebopathie: weitere Symptome der chronischen Veneninsuffizienz knöchelbetontes Ödem deutlich orthostaseabhängig
Hochauflösende (Duplex-)Sonografie	<ul style="list-style-type: none"> Subkutis im Ödembereich: vermehrte Echogenität, Verbreiterung und echolose Spalten – korrelierend zur Ödemausprägung echolose „Kanäle“ mit Wandsklerose Kutis verbreitert (>2,4 mm) echoarm 	<ul style="list-style-type: none"> Subkutis supramaleolär: deutlich verbreitert – korrelierend zum klinischen Befund vermehrte bis deutlich vermehrte Echogenität („Schneegestöber“) betonte, echoreiche Septen Kutis normal 	<ul style="list-style-type: none"> Subkutis: kein spezifischer Befund Befund der Phlebopathie: Leit-, Stammveneninsuffizienz, Thrombose, postthrombotisches Syndrom
Ergänzend		Sono-Elastografie	

Tab. 2 Lipödem-3-Studie: Epidemiologie. Auswertung – Übersicht.

	Alter (Jahre)	Körpergröße (cm)	Gewicht (kg)	KMI (kg/m ²)	Menarche (Jahre)			
Gesamtgruppe n=62	43,84 ± 12,44	166,64 ± 6,31	69,21 ± 8,86	25,23 ± 3,69	13,39 ± 1,53			
Frauen ohne Lipödem (n=38)	45,84 ± 12,92	166,38 ± 7,53	64,197 ± 8,54	23,5 ± 2,74	13,5 ± 1,33			
Frauen mit geringem bis deutlichem Lipödem (n = 24)	40,67 ± 11,68	167,04 ± 4,39	77,15* ± 9,37	27,65* ± 3,69	13,2 ± 1,82			
	Subkutis + Kutis links (mm)	Subkutis + Kutis rechts (mm)	Kutis links (mm)	Kutis rechts (mm)	andere Topografie (Knie med.) (mm)			
Frauen ohne Lipödem (n=38)								
im Fesselbereich medial (mm)	11,2 ± 2,85	10,6 ± 2,16	1,62 ± 0,39	1,65 ± 0,41	14,7 ± 5,57	14,5 ± 2,5	1,65 ± 0,33	1,71 ± 0,35
Frauen mit geringem bis deutlichem Lipödem (n = 24)								
(ohne Frauen nur mit Reithosen-Lipomatose, n=21) Fesselbereich	17,5** ± 3,47	15,5** ± 3,19	1,93 ± 0,27	1,81 ± 0,25	25,5* ± 3,77	25,5** ± 3,48	1,85 ± 0,29	1,84 ± 0,29
(alle Frauen mit geringem bis deutl. Lipödem, n=24)	16,5* ± 4,08	14,6* ± 3,86	1,89 ± 0,28	1,76 ± 0,28	25,12* ± 3,76	25,27** ± 3,48	1,85 ± 0,27	1,84 ± 0,29

*: jenseits der einfachen Standardabweichung des Wertes bei Frauen ohne Lipödem; **: jenseits der doppelten Standardabweichung des Wertes bei Frauen ohne Lipödem



Abb. 4

Das Lipödem in der Kunst (oben: Magna Mater von Tarsien, unten: Reithosen-Lipomatose, Nude von A. Modigliani, rechts: schlank taillierte, junge Frau mit Lipödem der Arme und Beine; „Eva“ von H.L. Kordecki, 2011).

strichene Fesseltaile) im Sinne einer Lipo-hyperplasie, vier eine mäßige und zwei eine deutliche Befundaussprägung im Bereich des Unterschenkels; drei hatten nur den typischen Befund einer Lipomatosis regionalis am Oberschenkel vom Reithosentyp.

Werden alle Ausprägungen eines Lipödems berücksichtigt, hätten 39% der Frauen ein Lipödem (einschließlich der Frauen mit nur einer Lipomatosis regionalis vom Reithosentyp und der Frauen mit einer Lipo-hyperplasie). Wird nur der mäßig bis deutlich ausgeprägte Befund im Sinne der verstrichenen Fesseltaile bewertet, sind 9,7% betroffen, ausschließlich der Reithosentyp fand sich bei 4,8% unserer Probandinnen. Wobei nochmals betont werden muss, dass wir nicht wissen, ob die leichten Formen des Lipödems (Lipo-hyperplasie) zwangsläufig zu ausgeprägten Befunden fortschreiten; die gefundenen Prävalenzdaten betreffen jedenfalls nur die untersuchte Altersgruppe ($43,8 \pm 12,4$ Jahre).

Bezüglich Alter, Körperlänge und Menarchealter bestanden keine relevanten Unterschiede zwischen den Frauen ohne oder mit Lipödem. Die Frauen mit geringem bis deutlichem Lipödem waren schwerer als die ohne Lipödem ($77,15$ gegenüber $64,2$ kg) und sie zeigten eine entsprechend höhere Körpermassenzahl (Body-Mass-Index). Die Mittelwerte der Frauen mit Lipödem lagen außerhalb der einfachen Standardabweichung der Werte der Frauen ohne Lipödem (► Tab. 2).

Die Dicke von Kutis plus Subkutis supramalleolär-medial entsprach bei den Frauen ohne Lipödem mit $11 \pm 2,8$ mm etwa dem von uns in früheren Studien ermittelten Normalwert. Bei den Frauen mit Lipödem lag der durchschnittliche Wert mit rund 16 mm z.T. jenseits der doppelten Standardabweichung des Wertes der Frauen ohne Lipödem. Medial in Kniehöhe betrug der Wert bei den Frauen ohne Lipödem $14,7 \pm 5$ mm, bei denen mit Lipödem lag er mit $25,5$ mm jenseits der doppelten Standardabweichung (► Tab. 2).

Entsprechend den Befunden der Lipödem-2-Studie lag wiederum die Kutisdicke in beiden Gruppen im Mittel deutlich unter 2 mm (ein Befund, der sich auch unter Sondenkompression nicht verändert) (11). Der Wert war bei Vorliegen eines Lipödems mit etwa $1,85$ gegenüber $1,64 \pm 0,34$ mm etwas höher.

Diskussion

Offenbar hat bislang das Lipödem mehr Eingang in die bildende Kunst (► Abb. 4) als in eine grundsätzliche epidemiologische Forschung gefunden. Die Prävalenz des Beinlipödems bei Frauen jenseits der Pubertät entsprach bezüglich der mäßig bis deutlich ausgeprägten Befunde (deutlich verstrichene Fesseltaile) mit $9,7\%$ etwa der unserer zwei vorausgegangenen Beobachtungsstudien von 8% (s.o.) (12). Eine Gesamtrate von 39% bei Einbeziehung auch der leichten Formen (etwas verstrichene Fesseltaile – i.S. einer Lipo-hyperplasie) ist

bei dem durch den großen Untersuchungsaufwand bedingt relativ kleinen Kollektiv sicher mit Vorsicht zu bewerten. Auch muss immer bedacht werden, dass wir nicht wissen, ob die geringen, zunächst unbedeutenden Ausprägungen zwangsläufig zu den schwerwiegenden Stadien fortschreiten. Dazu bedürfte es einer umfangreichen Untersuchung mit einem breiten Altersspektrum. Jedenfalls aber ist das Lipödem häufig und liegt in seiner Prävalenz im Bereich des primären Lymphödems (8,2%) (15, 12). Grundsätzlich handelt es sich also beim Lipödem um ein quantitativ durchaus bedeutsames Problem, umso mehr da eine primäre Prävention einer Befundverschlimmerung durch Vermeidung von Übergewicht möglich erscheint,

Dass das durchschnittliche Gewicht und die Körpermassenzahl (Body-Mass-Index) bei der Lipödem-Gruppe deutlich über den Werten der lipödempfreien Frauen lag, verwundert nicht, nachdem Übergewicht offenbar einen verschlimmernden Faktor (aggravation factor) für das Lipödem darstellt und der Befund bei Übergewicht augenscheinlicher und mit zunehmendem Übergewicht entsprechend ausgeprägter wird (die Patientin mit der höchsten Körpermassenzahl, 33,3 kg/m², hatte auch die dickste Subkutis). Es muss aber klar festgehalten werden, dass es auch das Lipödem der hüftschlanken Frau gibt (►Abb. 3).

Die im Mittel gering höhere, aber nicht signifikant höhere und noch normale Kutisdicke bei der Gruppe der Frauen mit Lipödem könnte ein Hinweis auf die enge Verbindung zwischen Lipödem und Lymphödem, bei dem es typischerweise zu einer Verbreiterung der Kutis kommt (8), sein (gestörter Lymphtransport beim fortgeschrittenen Lipödem).

Das gleiche Menarchealter bei den Frauen mit und ohne Lipödem spricht mit allem Vorbehalt dafür, dass keine bedeutsame hormonelle Störung in der Ätiologie des Lipödems im Vordergrund steht (wenn auch der Beginn der Erkrankung typischerweise nach der Pubertät beziehungsweise in Phasen hormoneller Umstellung und die Einbeziehung des männlichen Geschlechts nur bei deutlichen hormonellen Abweichungen (17) in eine andere Richtung weist).

Auch diese Studie bestätigte, dass die Messung der Subkutis- und Kutisdicke

6–8 cm supramalleolär-medial sich sehr gut eignet zur Diagnosefestlegung und Schweregradbeurteilung des Beinlipödems, wenn auch die Dicke von Subkutis plus Kutis medial in Kniehöhe deutlich höher liegt.

Literatur

1. Brenner E. Plasma – interstitielle Flüssigkeit – Lymphe. *LymphForsch* 2009; 13: 25–27.
2. Breu FX, Marshall M. Neue Ergebnisse der duplexsonographischen Diagnostik des Lip- und Lymphödems. *Phlebologie* 2000; 29: 124–127.
3. Cornely M. Das Lipödem an Armen und Beinen Teil 1: Pathophysiologie. *Phlebologie* 2011; 40: 21–25.
4. Duewelle S, Hagspiel KD, Zuber J. Swollen lower extremity: Role of MR imaging. *Radiology* 1992; 184: 227–231.
5. Földi E. Physiologie des Lymphgefäßsystems. In: Marshall M, Breu FX (Hrsg): *Handbuch der Angiologie*. ecomed, Landsberg 1999 – 2007 (Ergänzungslieferungen), IV–1.
6. Haaverstadt R, Nilsen G, Myrhe HO. The use of MRI in the investigation of leg oedema. *Eur J Vasc Surg* 1992; 6: 124–129.
7. Herpertz U. *Ödeme und Lymphdrainage*. Stuttgart: Schattauer 2003.

8. Kröll A, Neuhüttler S, Brenner E. Ätiologie und Epidemiologie des primären Lymphödems. *Phlebologie* 2006; 35: 3–10.
9. Marshall M. Differentialdiagnostische Abklärung des Lymph-, Lip- und Phlebödems mittels hochauflösender (Duplex-)Sonographie. *Ultraschall Klin Prax* 1996; 10: 130–137.
10. Marshall M, Breu FX (Hrsg). *Handbuch der Angiologie*. Landsberg: ecomed 1999–2007 (Ergänzungslieferungen).
11. Marshall M, Schwahn-Schreiber C. Das Lipödem – ein wenig beachtetes Krankheitsbild: sonomorphologische und sonometrische Daten zum Lipödem. *vasomed* 2008; 20: 59–65.
12. Marshall M, Schwahn-Schreiber C. Lymph-, Lip- und Phlebödem. Differenzialdiagnostische Abklärung mittels hochauflösender Duplexsonographie. *Gefäßchirurgie* 2008; 3: 204–212.
13. Neuhüttler S, Brenner E. Beitrag zur Epidemiologie des Lymphödems. *Phlebologie* 2006; 35: 181–187.
14. Schmeller W, Meier-Vollrath I. Lipödem: Ein Update. *LymphForsch* 2005; 9: 10–20.
15. Schwarz U. Die Häufigkeit des primären Lymphödems. Eine epidemiologische Studie an über 1000 Probanden. *Vasomed* 1990; 1: 29–34.
16. Weissleder H, Brauer WL. Radiologische Diagnostik beim Lipödem-Syndrom. *LymphForsch* 1997; 1 (1): 26–30.
17. Wienert V, Földi E, Jünger M et al. Lipödem Leitlinie der Deutschen Gesellschaft für Phlebologie. *Phlebologie* 2009; 38: 164–167.

Anhang 1 Anschreiben: Studie zur Häufigkeit des Lipödems bei berufstätigen Frauen in Deutschland.

Untersuchung zur Häufigkeit des Lipödems bei berufstätigen Frauen

Sehr verehrte Mitarbeiterin der/s, so manche Frau klagt über die etwas unförmig dicken Waden bei aber völlig schlanken Füßen. Wenn Druckschmerz, Spannungsgefühl, eine auffällige Berührungsempfindlichkeit, Neigung zu blauen Flecken und abendliche Beinschwellungen (Ödeme) dazu kommen, handelt es sich sehr wahrscheinlich um ein Lipödem – eine Fettverteilungsstörung (im Volksmund auch als Flaschenbein bezeichnet).

Obwohl das Lipödem häufig ist und die betroffenen Frauen sich oft sehr beeinträchtigt fühlen und teilweise ihre Beine möglichst verstecken, wissen wir sehr wenig über dieses Krankheitsbild. So wissen wir zum Beispiel nicht, wie häufig das Lipödem wirklich ist, und warum es nur Frauen betrifft und welche Rolle die Hormone dabei spielen.

Um mehr Licht in diese Zusammenhänge zu bringen, würden wir gerne in Ihrer Praxis/..... nach Möglichkeit alle Frauen kurz und einfach untersuchen. Diese Untersuchung besteht aus einem Gespräch, einem Blick auf Ihre Beine und, wenn entsprechender Klärungsbedarf besteht, aus einer Beratung – gegebenenfalls auch bezüglich der Venen. Sofern Zeichen für ein Lipödem vorliegen, bieten wir Ihnen eine umgehende Ultraschall-Untersuchung der Beine an.

Alle Daten werden streng vertraulich behandelt, alle Aufzeichnungen werden anonymisiert, und wenn Sie die eine oder andere Frage nicht beantworten wollen, wird dies respektiert.

Dr. med. Chr. Schwahn-Schreiber
Prof. Dr. med. M. Marshall

Anhang 2 Aufnahmebogen zur Studie.

Studie zur Häufigkeit des Lipödems bei berufstätigen Frauen in Deutschland				
Leitung: Prof. Dr. M. Marshall und Dr. Chr. Schwahn-Schreiber				
Name	Vorname			Untersuchungsdatum
Geburtsdatum/Alter				lfd. Nr.
Beruf				
Körpergröße (in cm)		Gewicht (in kg)		Body-Mass-Index (kg/m ²)
Vorgeschichte: bestand oder besteht (falsche Antwort durchstreichen)				
eine Venenkrankheit	nein	ja	seit wann	welcher Art
eine Lymphabflussstörung	nein	ja	seit wann	welcher Art
eine bedeutsame internistische Erkrankung (z.B. Nieren-, Leber-, Schilddrüsenerkrankung)	nein	ja	seit wann	welcher Art
Neigung zu blauen Flecken	nein	ja		
Berührungsempfindlichkeit der Beine	nein	ja		
regelmäßige Medikamenteneinnahme	nein	ja	welche	
Hormonpräparate („Pille“)	nein	ja	welches	
Alter bei erster Regelblutung			bei der letzten Blutung	
Entbindungen	nein	ja	wann (Jahr)	
Wie schätzen Sie Ihre Beine ein?	sehr schön	zufriedenstellend	mangelhaft	
Belastet Sie das Aussehen Ihrer Beine?	gar nicht	mäßig	stark	
Familienanamnese		Bestehen oder bestanden folgende Erkrankungen?		
fesselbetont dicke Beine	nein	ja	bei wem	
ein Lymphödem	nein	ja	bei wem	
ein Venenleiden	nein	ja	bei wem	
Inspektion und Untersuchung				
Anhalt für Lipödem	nein	ja	auch der Arme	
Anhalt für Lymphödem	nein	ja	welche Extremität	
Stemmer-Zeichen (d2)	negativ	positiv		
Varikose	nein	ja	welcher Art	
CVI	nein	ja	Stadium (C E A P)	
Hochauflösende Duplexsonografie (obligat bei Anhalt für Lipödem)				
	rechts	links	mit Kompression	
Subkutis + Kutis med. 6–8 cm supramalleolär				
Kutis in diesem Bereich				
Subkutis + Kutis med. Höhe Tuberositas tib.				
Kutis in diesem Bereich				
Subkutis + Kutis med. Oberschenkelmitte				
Kutis in diesem Bereich				
Anmerkungen/Ergänzungen				
Hormonstatus abgenommen	nein	ja		